小児の陳旧性肘関節脱臼の 1 例

千馬　誠悦　　成田裕一郎
中通総合病院整形外科

A Case Report of Chronic Unreduced Dislocation of the Elbow in Child

Seietsu Senma　Yuichiro Narita
Department of Orthopaedic Surgery, Nakadori General Hospital

症例は 4 歳の女児，分娩麻痺による左上肢不全麻痺があった．2 年前から左肘関節および前腕の可動域制限が生じ，左肘関節脱臼が疑われ，紹介された．左肘関節と前腕の自動可動域は伸展 －55°，回内 －10° と制限され，伸展と回内の筋力低下もみられた．単純 X 線像で左肘関節の内側脱臼が認められた．手術は内外側からアプローチし，尺骨神経を剥離，上腕三頭筋内側頭を Z 延長し，関節周囲の軟部組織を剥離，前方関節包を切除，介在する軟骨や瘢痕肉芽組織を除去した．術後 5 週から可動域訓練を開始した．術後 1.5 年の時点で可動域が伸展 －50°，回内 －10° と制限されているが，再脱臼はみられていない．手術で軟部組織を解離し，緊張する腱は延長し，関節内に介在する組織の切除により整復が可能となった．予後不良となる要素もあり，今後も注意深く経過をみていく必要がある．

【緒　　言】

脱臼後 2 年経過した 4 歳児の陳旧性肘関節脱臼に対して，観血的整復術を行なったので，手術所見と術後の経過を中心に報告する．

【症　　例】

症例：4 歳，女児である．既往歴としては，分娩麻痺による左上肢の不全麻痺があり，前医で作業療法中であった．

現病歴：2 年前から特に誘因なく左肘関節および前腕の可動域制限が生じ，6 か月前から前腕の自動回内ができなくなっていた．3 か月前に前医で撮影した単純 X 線写真で左肘関節の脱臼が疑われ，精査後に当科を紹介された．初診時の左肘関節と前腕の自動可動域は伸展 －55°，屈曲 125°，回内 －10°，回外 90° で，伸展と回内が制限されていた．麻痺により肘関節伸展と回内の筋力が F レベルと低下し，手関節の背屈，手指の伸展屈曲の筋力も低下して，ピンチ動作がかろうじてできる状態であった．左上肢全体に知覚鈍麻もみられた．疼痛は訴えていなかった．単純 X 線肘関節正面および側面像（図 1a）と CT（図 1b）では左橈骨と尺骨が内側に脱臼し，尺骨自体が回旋を伴って脱臼しており前腕が回外しているように見られた．

手術は内側切開で入り，尺骨神経を剥離した．尺骨神経は尺側手根屈筋の入口部で強く絞扼されていた．尺骨神経の後方にある上腕三頭筋内側頭が硬く緊張が強いため，Z 延長した（図 2a）．上腕骨の後面と上腕三頭筋間を剥離し，前方関節包を切除し，さらに関節内に介在する瘢痕化した肉芽組織をできるだけ除去した（図 2b）．尺骨の滑車切痕の軟骨は光沢がなく軟化していた．上腕骨滑車と小頭の軟骨は外見上正常であった．内側からの手術操作でも腕橈関節の適合性が不良であったため，外側に小皮切を追加し，腕橈関節を展開した．腕橈関節間に介在する尺骨鉤状突起から連続している軟骨を切除した（図 3）．内側・外側側副靭帯は消失しており，整復後も左肘関節は不安定であったが，手術侵襲が大きくなるため側副靭帯の再建術は行なわなかった．整復位を確認し，経皮的に Kirschner 鋼線を 1 本ずつ刺入して腕尺関節と腕橈関節を固定し，ギプスで外固定を加えた（図 4）．

術後 4 週で鋼線を抜去し，術後 5 週から装具で肘関節を外固定しながらも可動域訓練を開始した．術後 3.5 か月まで肘関節装具を着用させた．術後 1.5 年の時点で左肘関節の可動域は自動で伸展 －50°，屈曲 145°，回内 －10°，回外 100°，他動でも伸展 －50°，回内 10° と伸展と回内が制限されていた．それなりに左手は使用できるが，握力が右 6kg，左 0.5kg で，ピンチ力右 2.6kg，左 0.2kg と左手で筋力低下が続いていた．単純 X 線写真では左肘関節の再脱臼はみられず，整復位が保たれている（図 5）．

Key words : chronic unreduced dislocation（陳旧性脱臼），elbow（肘関節），child（小児）
Address for reprints : Seietsu Senma, Department of Orthopaedic Surgery, Nakadori General Hospital,
3-15 Minamidorimisonomachi, Akita-shi Akita 010-8577 Japan

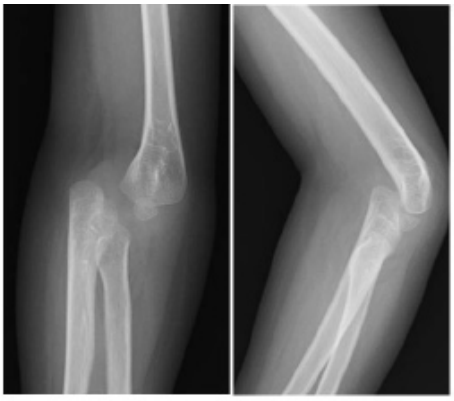

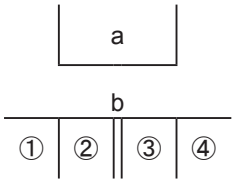

図 1　初診時の単純 X 線像と 3D-CT 画像
a：単純 X 線肘関節正面および側面像
内側脱臼が認められる
b：3D-CT 像
①肘関節前面，②後面，③内側，④外側
橈骨・尺骨が内側へ脱臼し，回外位を呈している

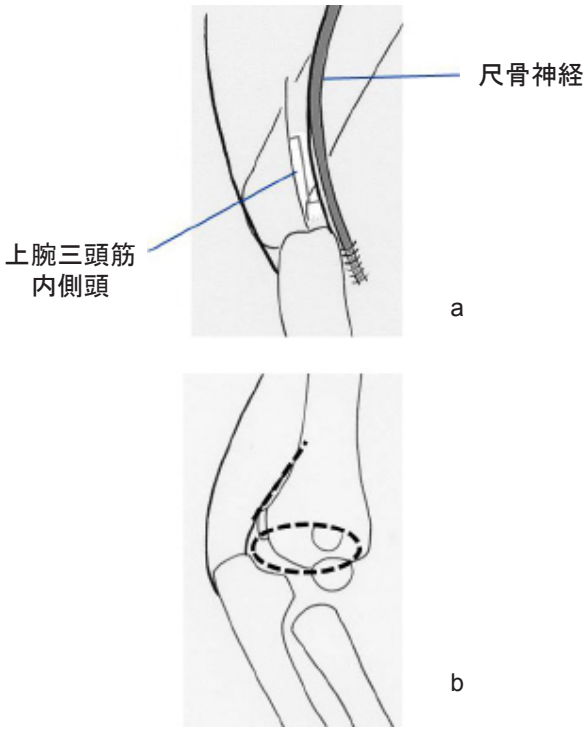

図 2　術中所見（内側切開）
a: 尺骨神経を剥離し，緊張が強い上腕三頭筋内側頭を Z 延長する
b: 上腕骨の後面と上腕三頭筋間を剥離し，肘関節の前方関節包を切除し，関節内の瘢痕肉芽組織を除去する

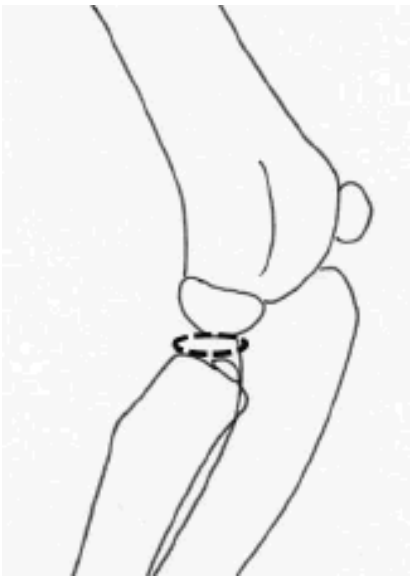

図 3　術中所見（外側切開）
腕橈関節間に介在する尺骨鉤状突起から連続している軟骨を切除する

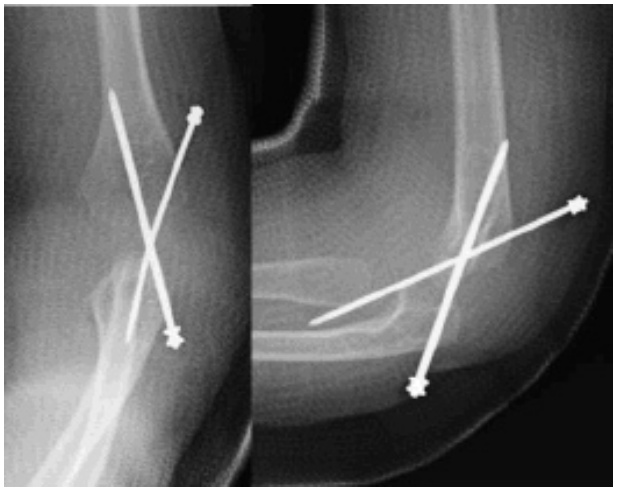

図 4　術後単純 X 線像
腕尺・腕橈関節を Kirschner 鋼線で一時的に固定

図 5　手術後 1.5 年
再脱臼はなく，整復位が保たれている

【考　　察】

陳旧性肘関節脱臼は主に発展途上国で見られると言われるほど稀であるが[1]，成人の陳旧性脱臼はある程度報告が散見される．陳旧性肘関節脱臼に対して非観血的整復は困難で，観血的整復を必要とすることが多く，術後に不安定性や可動域制限を生じ，成績不良となりやすいといわれる[2]．伊藤ら[3]は，瘢痕化した関節周囲組織を十分切除しないと整復は困難であり，内側側副靭帯は Z 延長か再建，外側側副靭帯は引き上げ固定か再建するとしている．馬島ら[2]も，整復には関節内や周囲の瘢痕を切除し，広範囲に剥離しなければならず，靭帯および筋膜の修復，靭帯再建術を行い安定性の獲得が重要としている．一方で，靭帯再建はしないで，後療法で創外固定器を装着させて早期から可動域訓練を開始する治療法[4]も見られる．これらの報告はいずれも成人例である．

成人に比べて小児の陳旧性肘関節脱臼の報告例はさらに少ない．原田ら[5]は受傷後 6 週経過した 5 歳の女児に対して，肘関節の内側外側から拘縮解離，瘢痕組織の切除した症例で，術後 1 週間の外固定後に可動域訓練を開始し，大きな可動域制限なく経過しているとしている．八代ら[6]も受傷後 8 週を経た 11 歳の女児の手術症例を報告し，1 回目の手術で整復位を保てず，2 回目の手術で骨切除を加えて，屈曲可動域が改善したと述べている．本症例は推定で脱臼後 2 年経過した 4 歳女児で，主に内側から関節周囲組織の剥離，瘢痕組織の切除を行なった．成人と同様に，瘢痕組織の徹底した剥離，切除と腱延長が，脱臼の整復には必要であった．靭帯再建はせずに，腕尺・腕橈関節を鋼線で一時的に固定した．脱臼後長期間経過して靭帯が消失し，筋肉の緊張も弱かったため，肘関節を 4 週間鋼線固定し，整復位の維持を図った後に，術後 5 週から肘関節の可動域訓練を開始した．術後 1.5 年の時点で再脱臼はなく，肘関節の適合性は改善しているように見える．しかし，今後は手術侵襲による成長障害が危惧され，麻痺よる肘関節の伸展と回内の筋力低下もあり，自動可動域の改善が大きく期待できない問題点もある．長期の経過観察の必要性を感じている．

【結　　語】

4 歳女児の受傷後 2 年経過した陳旧性肘関節脱臼症例に，観血的脱臼整復術を行った．現時点で再脱臼は見られず，肘関節の適合性は改善しているが，予後不良となる要素もあり，長期間の経過観察が必要と思われる．

【文　　献】

1）Morrey BF：Chronic unreduced elbow dislocation. In:Morrey BF, ed. The Elbow and its Disorders 4th edition. Sanders, Philadelphia. 2009；463-71.
2）馬島雅高，中村蓼吾，堀井恵美子ほか：陳旧性肘関節脱臼の治療経験．日肘会誌．2005；12：203-4.
3）伊藤恵康，辻野昭人，大関健司ほか：治療に難渋する肘関節陳旧性脱臼・脱臼骨折，上腕骨下端変形治癒骨折・偽関節．MB Orthop．2008；21：9-17.
4）Jupiter JB, Riurg D：Treatment of unreduced elbow dislocations with hinged external fixation. J Bone Joint Surg Am 2002；84：1630-5.
5）原田遼三，島村安則，野田知之ほか：小児の陳旧性肘関節脱臼の 1 例．中四整外会誌．2013；25：444.
6）八代　忍，遠藤太刀男，関　忍ほか：治療に難渋した陳旧性肘関節脱臼骨折の 1 例．日手会誌．1998；14：1023-4.